

„Koci katar”

DIAGNOSTYKA PATOGENÓW METODĄ PCR

Tzw. „koci katar” jest zespołem objawów, z którymi lekarz weterynarii ma często do czynienia, jednak przez długi czas nie poświęcano mu szczególnej uwagi. W związku z zaobserwowanymi niedawno ciężkimi, a nawet śmiertelnymi przypadkami oraz z aktualną dyskusją na temat szczepionki choroba ponownie znalazła się w centrum zainteresowania.

Mimo iż obraz kliniczny z reguły jest jednolity, stoi za nim cały szereg drobnoustrojów wywołujących, a przynajmniej komplikujących przebieg choroby, co często utrudnia działania diagnostyczne i leczenie. W badaniu przeprowadzonym z udziałem 68 kotów wykazujących objawy kliniczne pobrano wymazy ze spojówek i z gardła, które poddano analizie metodą PCR na obecność wirusów FHV i FCV oraz bakterii *Chlamydomphila felis*, *Bartonella henselae* i *Mycoplasma felis*. Celem badania było stwierdzenie, który z drobnoustrojów przeważa i jak przedstawia się udział poszczególnych drobnoustrojów na tle ogólnej liczby infekcji mieszanych.

Herpeswirus kotów (FHV)

To herpeswirus α z genetycznego punktu widzenia jest stosunkowo homogeniczny, gdyż występuje tylko w jednym serotypie. W jego przypadku mamy do czynienia głównie z objawami ze strony układu oddechowego, takimi jak nieżyt nosa czy zapalenie zatok połączone z wypływem z oczu i z nosa. Dochodzi także do zapalenia spojówek, a często również do owrzodzeń rogówki.

Z reguły objawy te ustępują w stosunkowo krótkim czasie, lecz infekcja przechodzi w stan latencji i pod wpływem stresu może się w każdej chwili uaktyw-

nić. Za główne miejsce latencji wirusa uważa się zwój nerwu trójdzielnego.

Kaliciwirus kotów (FCV)

Jest on bezotoczkowym wirusem z grupy RNA i wykazuje znaczną oporność na czynniki zewnętrzne. Istnieją liczne szczepy tego wirusa wykazujące jedynie niewielkie zmiany serologiczne, natomiast silnie zróżnicowaną zjadliwość, w wyniku czego obserwuje się silne zróżnicowanie genetyczne. W praktyce oznacza to, że również zwierzęta szczepione potencjalnie mogą mieć kontakt z wirusem, wobec którego wykazują niedostateczną odporność lub też jej całkowity brak. Objawy kliniczne mogą być bardzo zróżnicowane – od zapalenia dziąseł i jamy ustnej do bólu stawów i mięśni. Podtypy o wysokiej zjadliwości mogą wywoływać ciężkie infekcje ustrojowe o przebiegu śmiertelnym. U części kotów dochodzi do infekcji przetrwałej, a wirus wydalany jest w przerywanych odstępach czasu.

Chlamydomphila felis

Jest wewnątrzkomórkowym patogenem Gram-ujemnym, który nie posiada zdolności samodzielnego namnażania, lecz zdany jest na działanie enzymów komórki będącej jego żywicielem. Infekcja tym drobnoustrojem stanowi u kotów jedną z głównych przyczyn zapalenia spojówek, może jednak wywoływać również gorączkę, stany letargowe i paraliż.

Patogen przenoszony jest przez bezpośredni kontakt z wydzieliną spojówki. Możliwe są również infekcje przetrwałej, a u niektórych zwierząt mogą pojawić się utrzymujące się tygodniami objawy ze strony układu oddechowego.

Mykoplazmy

Są patogenami prokariotycznymi. Można wyróżnić ich postać hemotroficzną (*Mycoplasma haemofelis*/*Mycoplasma haemominutum*), *Candidatus Mycoplasma turicensis*

oraz postać niehemotroficzną (*Mycoplasma felis*). Poza ustrojem mykoplazmy są bardzo nietrwałe. Występują na błonach śluzowych układu oddechowego i moczowo-płciowego, gdzie przez długi czas nie wywołują reakcji immunologicznej u zainfekowanego osobnika. Stosunkowo rzadko wywołują schorzenia górnych dróg oddechowych.

Do najczęstszych objawów klinicznych należą zapalenie spojówek i nieżyt nosa. Po 2-4 tygodniach może nastąpić spontaniczne samowyleczenie. Do tej pory nie udało się wyjaśnić, czy mykoplazmy są patogenem o działaniu pierwotnym, czy jedynie wtórnym.

Bartonella

To bakteria Gram-ujemna mogąca pasożytować wewnątrz komórek. Przenoszona jest przez pchły i kleszcze. Uważa się, iż jest odpowiedzialna za „chorobę kociego pazura” u ludzi. U kotów zakażenie rzadko wywołuje chorobę, może natomiast wywoływać gorączkę, bolesność mięśni, lokalne powiększenie węzłów chłonnych, sporadycznie również objawy neurologiczne, które ustępują po kilku dniach, a czasem po kilku tygodniach. Ostatnio przedmiotem dyskusji jest coraz częstszy udział pałeczki *Bartonella henselae* w zapaleniu dziąseł i jamy ustnej.

MATERIAŁ DIAGNOSTYCZNY I METODYKA

Koty

Próbki pozyskane zostały w ramach projektu sterylizacji wolno żyjących kotów w Niemczech. W tym celu zwierzęta zostały złapane, wysterylizowane, a następnie poddane leczeniu.

Dodatkowo od każdego kota z objawami kociego kataru pobrano wymazy ze spojówek i z gardła. Sporządzone z wymazów próbki zostały umieszczone w specjalnym transporterze i do czasu dalszej analizy przechowywane były w temperaturze +4°C.

Badania z zakresu biologii molekularnej

Ze wszystkich wymazów pobranych ze spojówek i gardła przy użyciu zestawu diagnostycznego QIAamp Viral RNA Mini Kit firmy Qiagen GmbH z Hilden sporządzono ekstrakt materiału genetycznego zawierający DNA i RNA poszczególnych patogenów. Ponieważ odstąpiło od wytrawienia materiału DNA-za, uzyskana ilość preparatu zawierała zarówno RNA, jak i DNA. Badania PCR w kierunku FHV wykonano w sposób opisany przez Weiglera (Weigler et al., 1997), w kierunku FCV metodą Helpsa (Helps et al., 2003) i Truyena (indywidualna konsultacja), w kierunku *Mycoplasma felis* metodą Chalkera (Chalker et al., 2004), w kierunku *Bartonella henselae* metodą Margolisa (Margolis et al., 2003), a w kierunku *Chlamydomphila felis* metodą Messnera (Messner et al., 1997).

Wyniki

Analiza próbek pobranych od 68 kotów wykazujących objawy kliniczne pokazała, że wśród zwierząt, od których pobrano wymaz z gardła, 35,8% zainfekowanych jest wirusem FCV. Udział zwierząt zainfekowanych *Mycoplasma felis* był wyższy i wynosił 46,3%. U 9% kotów stwierdzono infekcję pałeczką *Bartonella henselae*. U 10 kotów stwierdzono podwójną infekcję *Mycoplasma felis*, a u dwóch potrójną, z dodatkowym udziałem pałeczki *Bartonella henselae*. W żadnej z próbek nie stwierdzono obecności wirusa FHV (ryc. 1).

Analiza wymazów spojówkowych wykazała, że 1,5% przebadanych kotów jest nosicielem wirusa FHV i że podobna liczba zwierząt jest zakażona bakterią *Chlamydomphila felis*. Zakażenie bakterią *Mycoplasma felis* stwierdzono

u 4,5% zwierząt. Zdecydowanie najwięcej wymazów spojówkowych, bo aż 44%, wykazało obecność wirusa FCV. U jednego z kotów stwierdzono jednoczesną obecność FHV i FCV, a u trzech kotów z FCV stwierdzono dodatkowo infekcję bakterią *Mycoplasma felis* (ryc. 2).

Dyskusja

Dzięki klasycznym objawom diagnoza kliniczna kociego kataru jest prosta, lecz z punktu widzenia leczenia i prognozy bardzo ważne jest potwierdzenie obecności przedmiotowych patogenów.

Ze względu na działanie szczepionki przeciwko kociemu katarowi wynik wskazujący na zakażenie wirusami FHV i FCV, uzyskany na podstawie obecności przeciwciał, należy interpretować z ostrożnością. Dlatego zalecanym rozwiązaniem diagnostycznym jest bezpośrednio, wrażliwe, a jednocześnie nieważne badanie metodą PCR. Analiza wymazów z gardła pokazuje jednoznacznie, iż najczęstsze są zakażenia wirusem FCV i bakterią *Mycoplasma felis*. Do tej pory uważano, że *Mycoplasma felis* jest jedynie patogenem wtórnym, lecz uzyskane wyniki świadczą o tym, iż w przypadku zapalenia dziąseł i jamy ustnej u kota patogen ten może być również czynnikiem pierwotnym. Zadziwiające jest to, iż na podstawie wymazu z gardła u żadnego ze zwierząt nie stwierdzono wirusa FHV. Możliwe jest, że FHV jest raczej ogólnym problemem dotyczącym układu oddechowego i nie jest odpowiedzialny za procesy lokalne, takie jak zespół zapalenia dziąseł i jamy ustnej u kotów. Pałeczki *Bartonella henselae* stanowiły w 9% przypadków infekcję pojedynczą, a w 2,9% przypadków infekcję mieszaną. Potwierdza to wyniki innych badań

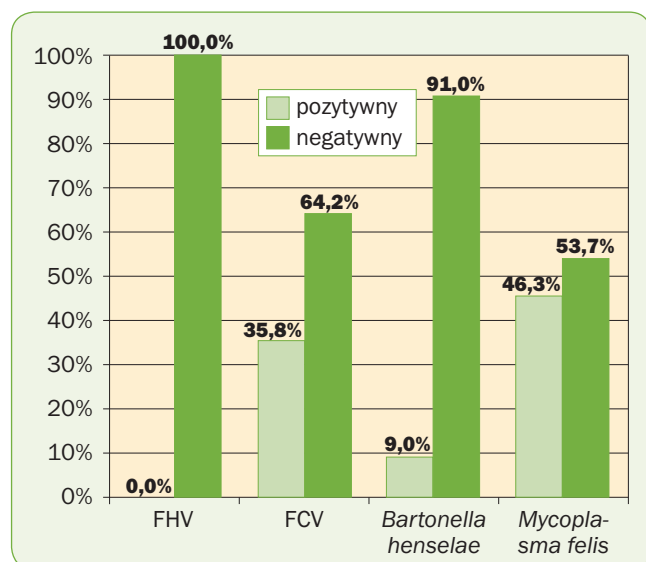
dotyczących udziału *B. henselae* w schorzeniach jamy ustnej.

Wśród wymazów spojówkowych udział próbek pozytywnych w kierunku FHV i *Chlamydomphila felis* był stosunkowo niski, wyższy był natomiast udział próbek wykazujących obecność, wynoszący 4,5%, przy czym u trzech kotów stwierdzono infekcję podwójną z dodatkowym udziałem wirusa FCV. Uwagę zwraca tu (w przeciwieństwie do innych badań) jednoznaczna obecność wirusa FCV w prawie połowie przebadanych wymazów spojówkowych. W porównaniu z częstością występowania wirusa FHV jest to dość nieoczekiwany wynik. Potencjalną przyczyną może być generalnie przetrwała infekcja wirusem FCV, w odróżnieniu od przebiegającej raczej w formie utajonej infekcji wirusem FHV. Próbką pobrana wcześniej mogłaby ewentualnie dostarczyć innych wyników.

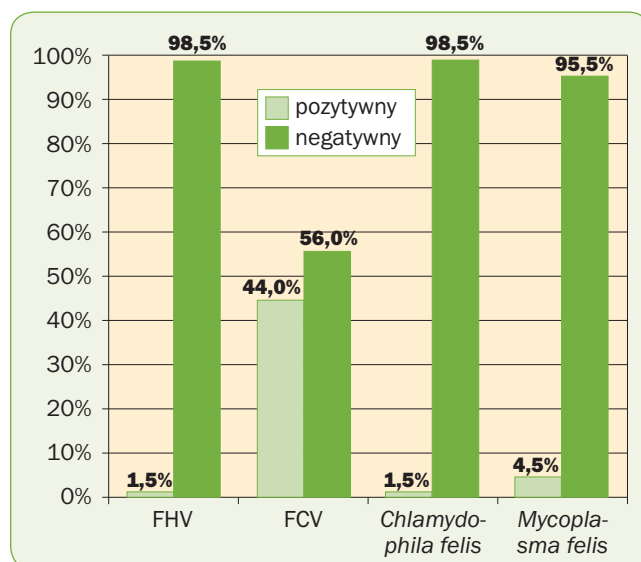
Porównując wymazy spojówkowe z wymazami z gardła, stwierdzono, że infekcje wielokrotne występują głównie w wymazach z gardła (12/4), z czego można wywnioskować, iż infekcje oftalmologiczne wywołuje najczęściej pojedynczy patogen. □

dr Janine Huebner
Laboklin Polska Sp. z o.o.
01-495 Warszawa
ul. Powstańców Śląskich 101
tel. 0 800 100 101
tel. 022 691 93 10... 11... 12
e-mail: lab.warszawa@laboklin.pl

LABOKLIN
Polska Sp. z o.o.



Ryc. 1. Liczba wymazów z gardła n=68



Ryc. 2. Liczba wymazów spojówkowych n=68